Encyclopédie Médico-Chirurgicale – E – 20-754-A-10

Anatomía y fisiología de la tráquea

JM Prades
S Chardon

Resumen. – La tráquea es un conducto fibrocartilaginoso, oblicuo hacia abajo y hacia atrás. Es la continuación de la laringe (C6) y termina en el mediastino bifurcándose en dos bronquios principales (D5). Mide 12 cm en el adulto y su diámetro es de 17 mm. Es móvil, flexible gracias a su articulación fibrosa formada por 15 a 20 anillos cartilaginosos abiertos hacia atrás. Está en relación con el esófago por detrás; por delante, en su segmento cervical, está en contacto con el istmo tiroideo y la fascia cervical. El cayado de la aorta, el tronco braquiocéfalico, la vena braquiocéfalica izquierda y los vestigios tímicos están en relación con su segmento torácico. La organogénesis revela el origen de la tráquea en la cara ventral del endodermo digestivo primitivo al término del primer mes in utero.

La tráquea posee una estructura que guarda una relación estrecha con sus funciones. Al ser cilíndrica, permite el paso del aire durante todo el ciclo respiratorio, así como la hematosis y la fonación: lo cual constituye la función aérea de la tráquea, que se encuentra bajo el control del sistema nervioso parasimpático (implicado en la inervación aferente sensitiva y eferente motora). La tráquea también posee una función de drenaje relacionada con su aparato mucociliar, que permite la eliminación de las partículas inhaladas hacia la faringe. Por último, el bronchial associated lymphoid tissue *(BALT), formado por acúmulos linfoides parietales, otorga a la tráquea una función inmunitaria celular y humoral específica.*

© 2000, Editions Scientifiques et Médicales Elsevier SAS, París. Todos los derechos reservados.

Introducción

La tráquea es un conducto cervicotóracico fibrocartilaginoso aerífero, oblicuo hacia abajo y hacia atrás, que continúa a la laringe a la altura de la sexta vértebra cervical y termina en el tórax bifurcándose en dos bronquios principales a nivel del mediastino medio y a la altura de la quinta vértebra dorsal.

Este conducto fibroso traqueal está reforzado por 15 a 20 anillos cartilaginosos destinados a mantener su luz abierta. Su destrucción conlleva el debilitamiento de la estructura traqueal y su estenosis, causando una dificultad respiratoria que puede conducir a la asfixia. Estos anillos están abiertos en su cuarta o quinta parte posterior. Por lo tanto, la tráquea no tiene una forma cilíndrica estricta dado que la parte posterior está reemplazada por una superficie plana, que presenta fibras musculares lisas: el músculo traqueal. Su contracción acerca el extremo de los anillos y hace variar el diámetro transversal de la tráquea. La mucosa que tapiza la superficie interna del conducto traqueal tiene las mismas características que la mucosa laríngea [20, 24].

Jean-Michel Prades : *Professeur des Universités.*
Sandrine Chardon : *Interne, laboratoire d'anatomie.*
Faculté de médecine J Lisfranc, service ORL, chirurgie cervicofaciale et plastique, CHU Bellevue, boulevard Pasteur, 42000 Saint-Etienne, France.

Anatomía analítica

SITUACIONES Y LÍMITES

La tráquea está situada por delante del esófago. Discurre sucesivamente por la parte anteroinferior del cuello y por la parte superior del tórax. Por lo tanto, desde el punto de vista topográfico presenta dos segmentos, un segmento cervical y un segmento torácico (*fig. 1*).

El segmento cervical se extiende desde el borde inferior del cricoides (C6) hasta un plano horizontal, que pasa por el borde superior del esternón, a la altura de la segunda vértebra dorsal. Mide de 6 a 7 cm de altura. La extensión de la porción cervical de la tráquea varía según la edad, menor en el niño que en el adulto y, según la posición cefálica, más importante con la cabeza en hiperextensión que flexionada, lo que explica la posición del paciente para una traqueotomía. En el adulto, con la cabeza en posición neutra, la tráquea cervical tiene una altura de 6 a 7 anillos.

El segmento torácico de la tráquea ocupa siempre un plano medial por delante del esófago. Se extiende desde el borde superior del esternón (incisura yugular del esternón D2) hasta la la bifurcación traqueal a la altura de D5, donde se originan los dos bronquios principales derecho e izquierdo. El bronquio principal derecho forma un ángulo medio de 25º con el eje traqueal. Es corto (20 a 25 mm), vertical y de gran calibre (15 a 16 mm). Opuestamente, el bronquio principal izquierdo forma un ángulo medio de 45º con el eje traqueal (*fig. 2*). Es más largo (40 a 45 mm) que el derecho, más hori-

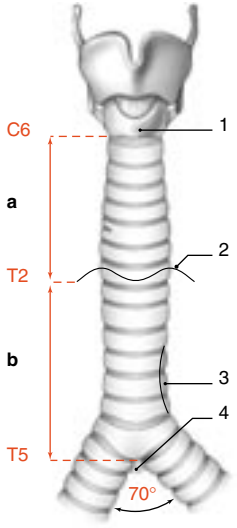

1 *Morfología general. a: tráquea cervical; b: tráquea torácica. 1. cartílago cricoides; 2: incisura yugular del esternón; 3: impresión aórtica de Nicaise y Lejars; 4: ligamento interbronquial.*

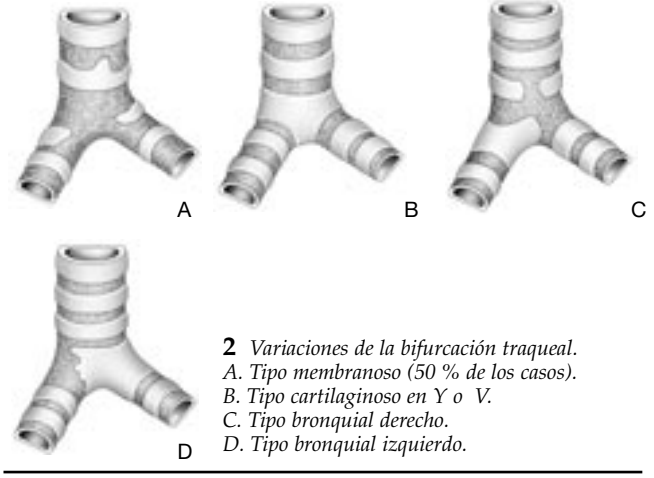

2 *Variaciones de la bifurcación traqueal.*
A. Tipo membranoso (50 % de los casos).
B. Tipo cartilaginoso en Y o V.
C. Tipo bronquial derecho.
D. Tipo bronquial izquierdo.

zontal y de menor calibre (10 a 11 mm). Esta situación explica la frecuencia de los cuerpos extraños bronquiales del lado derecho, las neumopatías derechas por aspiración y las intubaciones traqueobronquiales derechas selectivas en anestesia. La altura del segmento torácico es idéntica a la del segmento cervical, es decir, de 6 a 7 cm [6, 20].

DIRECCIÓN

La tráquea desciende oblicuamente sobre la línea media de adelante a atrás, alejándose progresivamente de la superficie cutánea. Se encuentra a 18 mm de la piel en la zona infracricoidea, a 40-45 mm a la altura del orificio de entrada del tórax y a 70 mm a la altura de la bifurcación traqueal. Así, el acceso a la tráquea es más fácil en su segmento cervical superior que inferior: la traqueotomía alta de Boyer en los tres primeros anillos es más fácil que la traqueotomía baja de Trousseau que interesa al segmento de tráquea entre el cuarto y el séptimo anillo [24].

MOVILIDAD

La tráquea es un órgano muy móvil horizontalmente según las diversas influencias mecánicas de proximidad y también verticalmente porque sigue a la laringe durante los movimientos de deglución, elevándose y descendiendo con ella. Esto explica que los tumores de la tráquea o los que están adheridos a ella (bocio) se movilizan durante la deglución.

Debido a su estructura, la tráquea un órgano elástico y extensible. Su fijación depende de su continuidad hacia arriba con la laringe, hacia abajo con los bronquios principales y los pedículos pulmonares y en menor medida hacia atrás gracias a su contigüidad con el plano esofágico y vertebral [20].

DIMENSIÓN

Hay que considerar la longitud y el calibre traqueal. La longitud media de la tráquea es de 12 cm en el hombre adulto y 11 cm en la mujer. Los segmentos torácico y cervical son prácticamente iguales, de 6 a 7 cm. Sin embargo, esta longitud es muy variable, según los sujetos y en un mismo sujeto, según que la laringe está en reposo o en movimiento, según la posición de la cabeza en flexión o en extensión: la tráquea se alarga cuando la laringe se eleva o cuando la columna cervical, muy móvil, se inclina hacia atrás. Se acorta en las condiciones contrarias. Las variaciones extremas son de unos 3 a 4 cm y están en relación con la elasticidad estructural del conducto traqueal, lo que explica la posibilidad de resección-anastomosis término terminal de la tráquea, que no debe superar una altura de seis anillos.

Los anillos cartilaginosos dan la forma del calibre traqueal (circular, triangular, etc).

El calibre traqueal varía según la edad y el sexo. Es un poco mayor en el hombre, lo que explica los diferentes tamaños de las cánulas de traqueotomía y de las sondas de intubación traqueal. El diámetro traqueal promedio es de:

— 6 mm en el niño de 1 a 4 años;
— 8 mm en el niño de 4 a 8 años;
— 10 mm en el niño de 8 a 12 años;
— 13 a 15 mm en el adolescente;
— 16 a 18 mm en el adulto.

De hecho, la tonicidad del músculo traqueal también hace variar el calibre traqueal, poniendo prácticamente en contacto ambos extremos del arco cartilaginoso y reduciendo el calibre a 12 mm en promedio. Cuando el sujeto hace un esfuerzo, con oclusión glótica, el calibre se dilata, alcanzando entonces de 16 a 18 mm en el adulto. Este calibre traqueal es uniforme a lo largo de ambos segmentos cervical y torácico. Por eso los cuerpos extraños intratraqueales son fácilmente móviles, siendo proyectados contra la glotis por los accesos de tos y responsables de un ruido de cascabel o un ruido de bandera de Dupuytren perceptible por auscultación traqueal [2, 16].

ESTRUCTURA MICROSCÓPICA DE LA TRÁQUEA

La tráquea es un tubo flexible, constituido por tejido conjuntivo fibroelástico y cartílago, que permite la dilatación y elongación durante la inspiración y el relajamiento pasivo durante la espiración. Los anillos cartilaginosos hialinos, abiertos por detrás constituyen el sostén de la mucosa traqueal, impidiendo su colapso durante la inspiración. Las fibras musculares lisas, que reúnen por detrás los extremos libres de los anillos, forman el músculo traqueal. La contracción de estas fibras provoca una reducción del diámetro y el aumento de la presión intratorácica durante la tos (*fig. 3*).

El epitelio traqueal respiratorio es seudoestratificado, ciliado y contiene numerosas células caliciformes que poseen cortas vellosidades apicales. Irritado por el humo de tabaco, ese epitelio se transforma (metaplasia) en un epitelio estratificado, pavimentoso con desaparición de la actividad ciliar. El movimiento ciliar continuo es necesario para llevar las secreciones glandulares hacia la faringe.

La membrana basal es gruesa, y separa al epitelio del corion subyacente.

El corion es un tejido conjuntivo laxo, muy vascularizado, más denso en la parte profunda, que forma una banda de tejido fibroelástico neta.

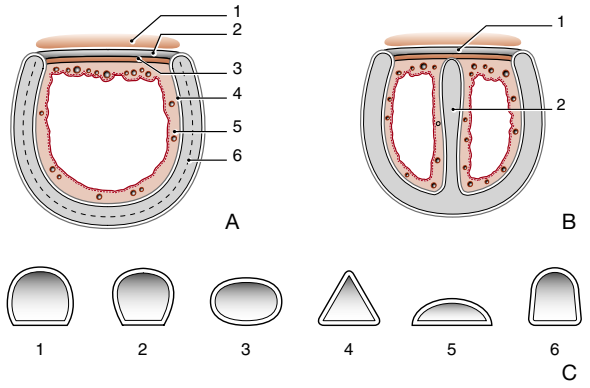

3 *Estructura traqueal (corte horizontal).*
A. 1. Fibras musculares lisas traqueoesofágicas; 2. lámina traqueal transversa; 3. músculo traqueal; 4. adventicia-vaina pericondral; 5. mucosa traqueal y glándulas seromucosas; 6. inserción del ligamento interanular.
B. 1. lámina traqueal transversa; 2. carina o espolón traqueal de la bifurcación.
C. morfologías traqueales de Mac Kenzie (1976). 1. circular; 2. en herradura «clásica»; 3. elíptica; 4. triangular; 5. semicircular; 6. en «U» invertida.

La submucosa, laxa, está situada más profundamente. Es rica en glándulas mixtas seromucosas, cuyo número disminuye en la parte inferior de la tráquea. La submucosa se confunde con el pericondrio de los anillos de cartílago hialino o con la adventicia situada entre los anillos cartilaginosos (*figs. 4, 5, 6, 7 y 8*) [20, 27].

Anatomía topográfica. Relaciones

Toda la tráquea está rodeada por un tejido celuloadiposo laxo, que desempeña el papel de serosa y favorece sus movimientos. Este tejido es tanto más abundante cuanto más cerca del tórax esté y allí se continúa con el tejido celuloadiposo del mediastino. En este tejido conjuntivo se forman los enfisemas, infiltraciones gaseosos que traducen una herida estrecha de la tráquea, difunden las colecciones purulentas, capaces de alcanzar sin obstáculo el mediastino, y donde puede perderse una cánula de traqueotomía mal colocada [24].

TRÁQUEA CERVICAL

Relaciones anteriores

Por arriba, a la altura de los dos o tres primeros anillos, la tráquea está en relación con el istmo tiroideo, firmemente adherido por tractos fibrosos cortos y densos (ligamentos de Gruber). El istmo tiene una altura variable y a veces puede estar ausente.

Más abajo, la tráquea está separada de los planos superficiales de la zona infrahioidea por la capa muscular infrahioidea y por el tejido celuloadiposo (*fig. 9*).

La piel es fina, móvil y extensible. El tejido celular subcutáneo, más o menos rico en grasa, contiene el platisma entre las dos hojas de la fascia superficialis (lámina superficial de la fascia cervical) y también los vasos y los nervios superficiales. Las vénulas de pequeño calibre, irregulares, terminan en las venas yugulares anteriores. Éstas, a ambos lados de la línea mediana, a 1 o 2 cm de la incisura del esternón, perforan la aponeurosis superficial para ganar la vena subclavia. Estas venas yugulares anteriores pueden estar unidas entre sí por una o varias ramas transversales, aunque también se anastomosan a las venas yugulares externas. Se mantienen espontáneamente abiertas por las vainas fibrosas que forma la aponeurosis cervical. Estas venas pueden dilatarse considerablemente, por ejemplo en el bocio, volviéndose peligrosa su sección en razón del riesgo rápido y mortal de embolia gaseosa; por lo tanto, es prudente seccionarlas sólo después de haberlas ligado o pinzado.

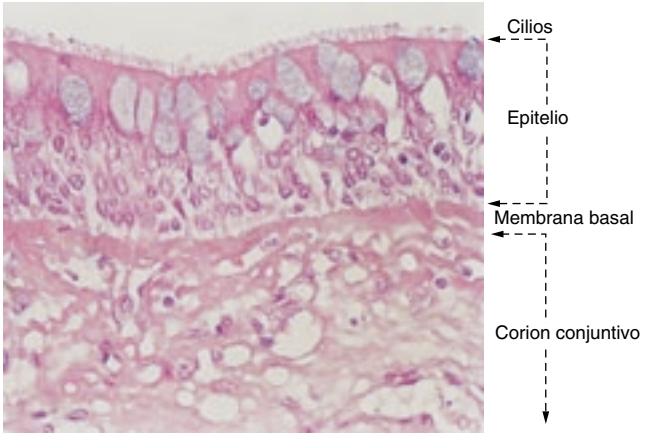

4 *Mucosa traqueal. El epitelio traqueal está constituido por células ciliadas y células secretoras caliciformes. Los cilios bien visibles bordean la luz respiratoria del epitelio seudoestratificado (MO 40, coloración PAS).*

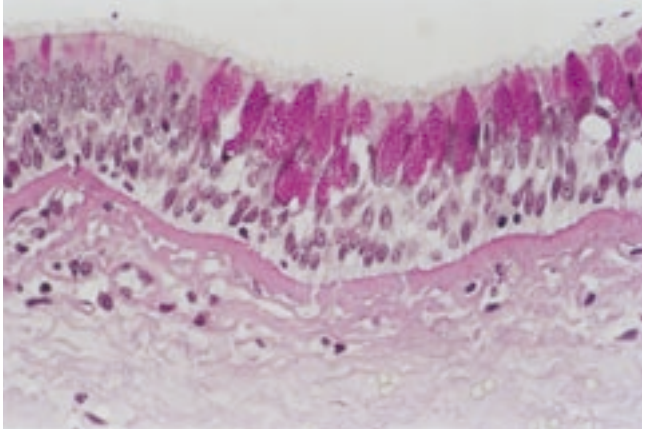

5 *Mucosa traqueal. Esta coloración revela la abundancia de secreciones de las células caliciformes del epitelio traqueal, drenadas en el ápex celular (MOx40, coloración PAS).*

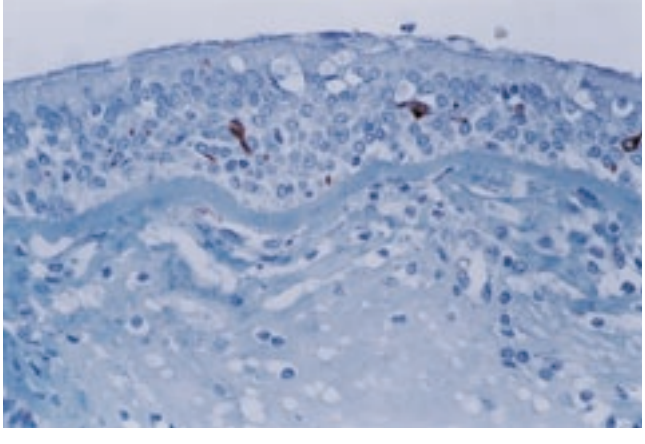

6 *Mucosa traqueal. El epitelio traqueal posee células de origen neuroendocrino con gránulos de cromogranina. Estas células, poco numerosas, pueden ser el origen del tumor neuroendocrino del árbol respiratorio. (MOx40 [inmunohistoquímica], granos de cromogranina A).*

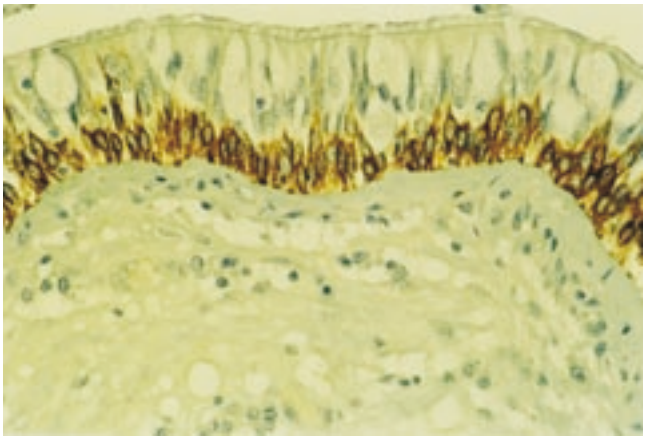

7 *Mucosa traqueal. Las citoqueratinas de alto peso molecular están distribuidas en la base del epitelio y forman parte del citoesqueleto de las células (MOx40 [inmunohistoquímica], citoqueratinas de alto peso molecular).*

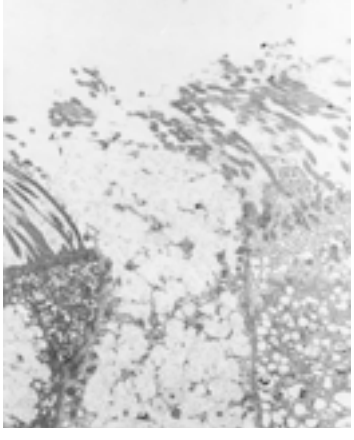

8 *Aparato mucociliar del epitelio traqueal. Una célula secretora (clara) drena sus secreciones en la luz traqueal. Las células ciliadas (oscuras) a ambos lados, arrastran las secreciones gracias a su aparato ciliar (MEx11 200).*

Los linfáticos superficiales satélites de las venas llegan a los nódulos linfáticos de la zona esternocleidomastoidea y de la zona supraclavicular, así como a los ganglios linfáticos del espacio supraesternal.

Los nervios superficiales infrahioideos medios provenientes de la rama transversa del plexo cervical superficial, se distribuyen a los tegumentos tras haber atravesado el platisma.

Bajo la aponeurosis superficial del cuello se encuentra la capa muscular de los músculos infrahioideos (*fig. 10*), envueltos por la aponeurosis cervical media (lámina pretraqueal de la fascia cervical): los músculos esternocleidohioideos, los más superficiales, son contiguos en su inserción hioidea, separándose el uno del otro gradualmente a medida que alcanzan su inserción inferior clavicular y esternal, para formar un espacio triangular de base inferior. El músculo omohioideo tensiona la aponeurosis pretraqueal y se separa de la cara profunda de los músculos esternocleidomastoideos 3 o 4 cm por encima del esternón. Es oblicuo hacia arriba y medialmente, fijándose al borde inferior del hueso hioides. Divide la zona infrahioidea en dos triángulos: el triángulo omotraqueal por abajo y el triángulo omohioideo de Velpeau por arriba donde se proyecta la bifurcación carotídea. El músculo esternotiroideo es un músculo plano, por detrás del músculo esternocleidohioideo que se extiende desde del cartílago tiroides a la cara posterior de la incisura yugular del esternón y el primer cartílago costal, delimitando junto con el músculo contralateral un triángulo de base superior.

Sobre la línea media, las aponeurosis cervicales superficiales y medias se fusionan, cerrando el espacio romboidal intermuscular y constituyendo la línea blanca infrahioidea media; constituye la zona del «rombo de la traqueotomía».

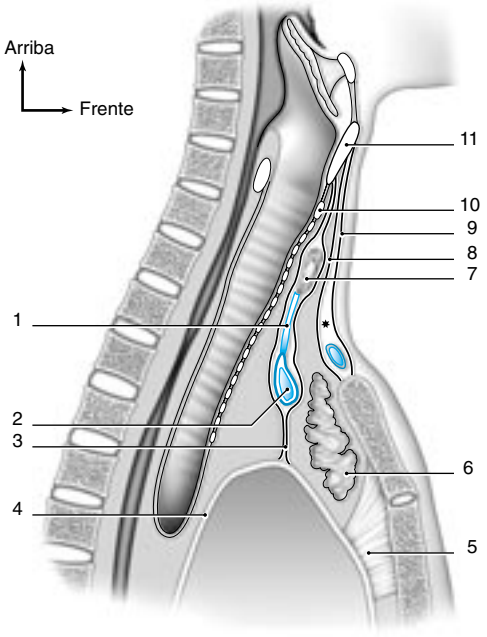

9 *Corte sagital del cuello y del espacio supraesternal de Gruber. 1. venas tiroideas inferiores; 2. tronco venoso braquiocefálico izquierdo; 3. lámina tirovenopericárdica de Godman; 4. pericardio; 5. ligamento esternopericárdico superior; 6. vestigio tímico y compartimento tímico; 7. istmo tiroideo; 8. lámina pretraqueal de la fascia cervical; 9. lámina superficial de la fascia cervical; 10. cricoides; 11. cartílago tiroides; el espacio supraesternal de Gruber está situado entre las dos láminas de la fascia cervical.*

El tejido celuloadiposo pretraqueal cervical inferior (*fig. 9*) está por detrás del espacio supraesternal de Gruber:

— uno o dos ganglios linfáticos reciben vasos linfáticos de la laringe y del istmo tiroideo;

— las venas tiroideas inferiores sinuosas pueden constituir un verdadero plexo infratiroideo, contenido en la lámina tirovenopericárdica de Godman;

— la arteria tiroidea media de Neubauer es inconstante;

— a veces, también se encuentra el tronco venoso braquiocéfalico izquierdo y la parte superior de los vestigios tímicos [20, 24].

■ *Relaciones posteriores*

El eje traqueal se relaciona en toda su longitud con el esófago que lo desborda por la izquierda y al cual está unido por un tejido celuloelástico y muscular. Dado el desplazamiento izquierdo del esófago, la tráquea está en relación más estrecha con el nervio laríngeo inferior o recurrente, el lóbulo tiroideo, el paquete vascular del cuello y la arteria tiroidea inferior que describe su curva retrocarotídea 2 cm por debajo del tubérculo de Chassaignac (sexta vértebra cervical) (*fig. 10*). Por detrás del esófago, el espacio retrovisceral de Charpy es una zona de deslizamiento que contiene algunos ganglios linfáticos.

El nervio laríngeo inferior izquierdo discurre verticalmente por la cara anterior izquierda del esófago. El nervio laríngeo inferior derecho traza la bisectriz del ángulo eje traqueal-arteria tiroidea inferior derecha.

La cara posterior de los lóbulos tiroideos —contra la que se sitúan las glándulas paratiroideas— puede prolongarse, si son hipertróficas, entre la tráquea y la cara anterior del esófago («bocio retrotraqueal»). De la misma manera, una glándula paratiroides puede migrar a esta zona traqueoesofágica pudiéndose descubrir un adenoma paratiroideo en posición retrotraqueal [6, 24].

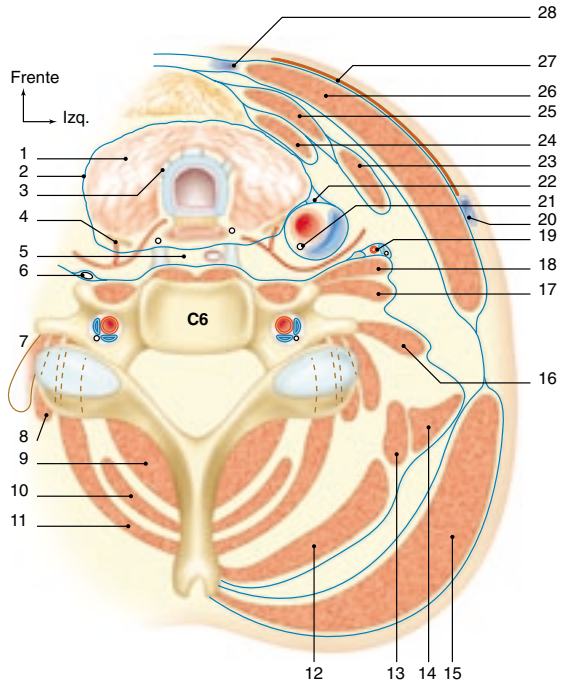

10 *Corte horizontal de C6. 1. glándula tiroides; 2. vaina visceral; 3. ligamento de Gruber; 4. glándula paratiroides y arteria tiroidea inferior; 5. espacio retrovisceral de Charpy; 6. cadena simpática; 7. músculo largo del cuello; 8. músculo largo de la cabeza; 9. músculo semiespinoso del cuello; 10. músculo transversoespinoso; 11. músculo semiespinoso de la cabeza; 12. músculo esplenio de la cabeza; 13. músculo esplenio del cuello; 14. músculo elevador de la escápula; 15. músculo trapecio; 16. músculo escaleno posterior; 17. músculo escaleno medio; 18. músculo escaleno anterior; 19. arteria cervical ascendente y nervio frénico; 20. nervio yugular externo; 21. X par; 22. Ligamento lateral de Sebileau; 23. músculo omohioideo; 24. músculo esternotiroideo; 25. músculo esternohioideo; 26. músculo esternocleidomastoideo; 27. músculo platisma; 28. vena yugular anterior.*

Relaciones laterales

La parte superior del eje traqueal está en relación con los lobos del cuerpo tiroideo, lo que explica la desviación traqueal ocasionada por algunos bocios, causa de deformaciones (tráquea en «hoja de sable»), de reblandecimiento o de compresión verdadera (*fig. 10*).

Mas abajo, la tráquea está en relación con el paquete vasculonervioso del cuello: arteria carótida común, vena yugular interna, nervio vago, a los cuales se asocian las arterias tiroideas inferiores, pero también las arterias vertebrales. El intervalo, entre el eje traqueal y el eje yugulocarotídeo, que aumenta a medida que se asciende, se va llenando de un tejido céluloadiposo rico en nódulos linfáticos, especialmente alrededor de los nervios laríngeos inferiores.

TRÁQUEA TORÁCICA

En su segmento torácico, la tráquea se encuentra en el límite de los mediastinos anterior y posterior, respectivamente.

Relaciones anteriores

En su parte superior, el tronco venoso braquiocefálico izquierdo reposa inmediatamente sobre la tráquea torácica, junto con el timo en el recién nacido que, cuando está hipertrofiado, puede comprimirla. El músculo esternohioideo y el esternón son más superficiales (*figs. 11 y 12*).

En su parte inferior, el tronco arterial braquiocefálico la cruza oblicuamente dirigiéndose hacia arriba y a la derecha; la arteria carótida común izquierda se dirige oblicuamente hacia arriba y a la izquierda (*fig. 13*). Algunas anomalías vasculares de los arcos aórticos pueden comprimir la tráquea y requerir algunos gestos quirúrgicos descompresivos (*figs. 11, 12 y 13*) [16].

A nivel de la bifurcación, e inmediatamente por encima, la vena cava superior se aplica sobre la cara anterolateral derecha de la tráquea. La porción ascendente de la aorta está directamente en contacto con su cara anterolateral izquierda y deja su marca: la impresión aórtica de Nicaise y Lejars. Entre la vena cava superior y la aorta, sobre la cara anterior

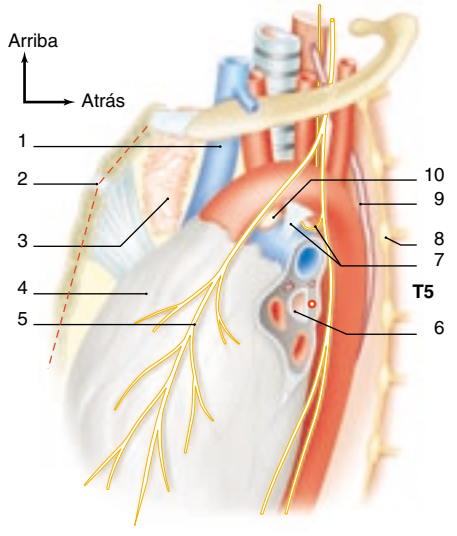

11 *Vista lateral izquierda. «Quadrilátero vascular de Bourgery»: Cruce nervio vago izquierdo, nervio frénico izquierdo. Por abajo, aorta, por delante, arteria carótida común izquierda, por detrás, arteria subclavia izquierda, hacia arriba, vena intercostal superior izquierda. 1. vena cava superior; 2. ángulo esternal; 3. vestigios tímicos; 4. pericardio; 5. nervio frénico izquierdo; 6. bronquio principal izquierdo infra y retroarterial; 7. ligamento arterial de Botal y nervio laríngeo inferior izquierdo; 8. cadena simpática lateravertebral izquierda; 9. conducto torácico; 10. ganglio de Wrisberg.*

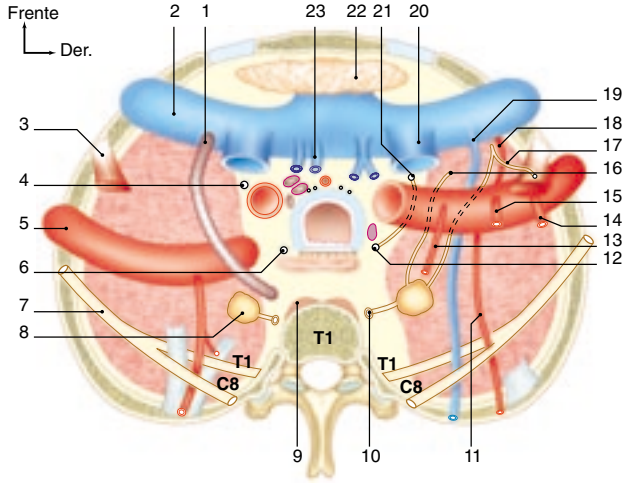

12 *Corte horizontal en D1. 1. conducto torácico; 2. vena braquiocefálica izquierda; 3. tubérculo de Lisfranc (músculo escaleno anterior); 4. X par izquierdo; 5. arteria subclavia izquierda; 6. nervio laríngeo inferior izquierdo; 7. tronco inferior del plexo braquial; 8. ganglio cervicotorácico (o estrellado); 9. músculo largo del cuello; 10. cadena simpática; 11. tronco arterial costocervical; 12. nervio laríngeo inferior derecho; 13. arteria vertebral; 14. Arteria escalénica descendente; 15. tronco arterial tirocervical; 16. nervio vertebral; 17 nervio frénico derecho; 18. arteria frénica derecha; 19. vena yugular profunda de Walther; 20. vena yugular inferior; 21. X par derecho; 22. cuerpo adiposo retrosternal; 23. vena tiroidea inferior.*

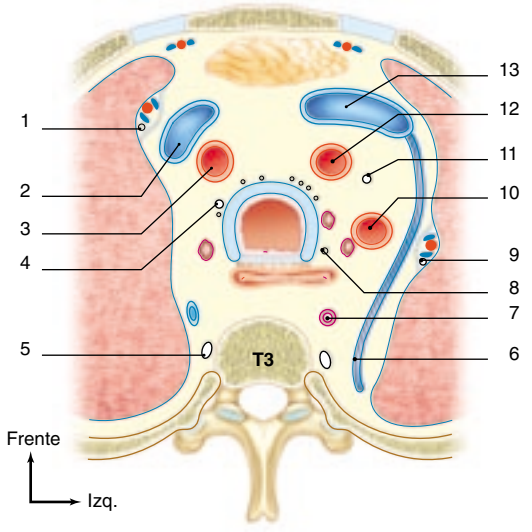

13 *Corte horizontal de D3. 1. nervio frénico derecho; 2. vena braquiocefálica derecha; 3. tronco arterial braquiocefálico; 4. X par derecho; 5. cadena simpática; 6. vena intercostal superior izquierda; 7. conducto torácico; 8. nervio laríngeo inferior izquierdo; 9. nervio frénico izquierdo; 10. arteria subclavia izquierda; 11. nervio X derecho; 12. arteria carótida común izquierda; 13. vena braquiocefálica izquierda.*

de la tráquea, se encuentra un grupo ganglionar pretraqueobronquial frecuentemente voluminoso [6, 20].

Relaciones posteriores

La tráquea se relaciona con el esófago suprabronquial por detrás del cual está el conducto torácico. La tráquea desborda ligeramente por la derecha al esófago: la prominencia del extremo posterior de los anillos cartilaginosos puede ser así fácilmente reconocida con el dedo, lo que constituye un punto de referencia durante una intervención quirúrgica del mediastino posterior [24].

Relaciones laterales

La tráquea está en relación en el lado izquierdo con la pleura mediastínica izquierda, el pulmón izquierdo y el nervio laríngeo inferior izquierdo. El cayado de la aorta cruza la tráquea de adelante a atrás, por encima del pedículo pulmonar izquierdo (*figs. 11 y 14*).

En el lado derecho, la pleura mediastínica derecha la separa del pulmón. La vena ácigos mayor la cruza de atrás hacia adelante, formando su cayado para luego abrirse en la cara posterior de la vena cava superior, pasando por encima del pedículo pulmonar derecho. El nervio vago derecho se coloca entre la tráquea medialmente y el cayado de la vena ácigos lateralmente. Los dos nervios vagos forman un rico plexo vegetativo anastomótico alrededor de los órganos del mediastino posterior, en particular el esófago, pero también la tráquea y su bifurcación (*figs. 14 y 15*).

Relaciones inferiores

La bifurcación traqueal que domina la cara superior de la aurícula izquierda cardíaca, está situada por encima, por detrás y a la derecha de la bifurcación de la arteria pulmonar (*figs. 11 y 15*). La bifurcación traqueal en dos bronquios principales que se separan en promedio 70º, se opone a la bifurcación arterial en dos arterias pulmonares, que forman un ángulo de 130º a 150º. Estas dos bifurcaciones delimitan un espacio triangular, el «espacio subcarínico» que contiene de 10 a 12 ganglios linfáticos (ganglios linfáticos intertraqueobronquiales de Barety) (*fig. 16*) y el ganglio cardíaco simpático de Wrisberg [20, 24].

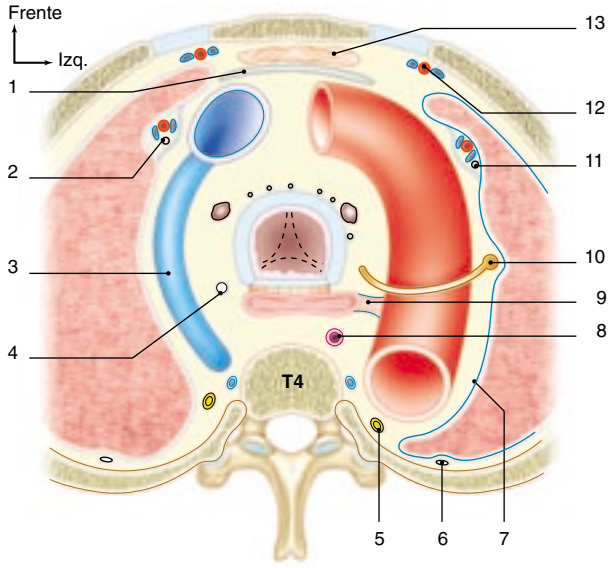

14 *Corte horizontal en D4 («corte de los cayados»). 1. Pericardio precava y preaorta; 2. nervio frénico derecho y arteria frénica superior derecha; 3. cayado de la vena ácigos; 4. X par derecho; 5. cadena simpática lateravertebral izquierda; 6. cuarto nervio intercostal izquierdo; 7. pleura mediastinal izquierda; 8. conducto torácico; 9. músculo aortoesofágico de Treitz; 10. X par izquierdo y nervio laríngeo inferior izquierdo; 11. nervio frénico izquierdo y arteria frénica superior izquierda; 12. arteria mamaria interna; 13. vestigio tímico.*

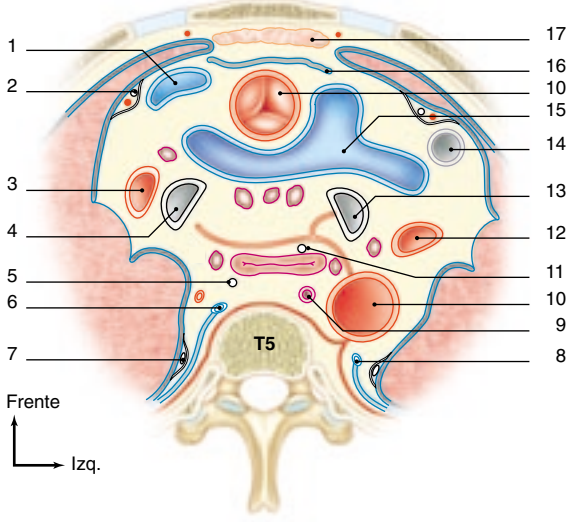

15 *Corte horizontal en D5 (bifurcación traqueal - hilios pulmonares). 1. vena cava superior; 2. nervio frénico derecho; 3. vena pulmonar superior derecha; 4. bronquio principal derecho; 5. X par derecho; 6. vena ácigos; 7. cadena simpática; 8. vena hemiácigos inferior; 9. canal torácico; 10. aorta; 11. X par izquierdo; 12. vena pulmonar izquierda; 13. bronquio principal izquierdo; 14. bronquio lobar superior izquierdo; 15. arteria pulmonar; 16. reflexión del pericardio; 17. vestigio tímico.*

Vascularización de la tráquea

ARTERIAS TRAQUEALES (*fig. 17*)

Las arterias de la porción cervical de la tráquea provienen principalmente de las arterias tiroideas inferiores, con la arteria traqueoesofágica descendente de Haller del lado izquierdo, en el ángulo traqueoesofágico. La arteria tiroidea inferior emite tres ramas colaterales laterotraqueales escalonadas, destinadas al esófago y a la tráquea [10].

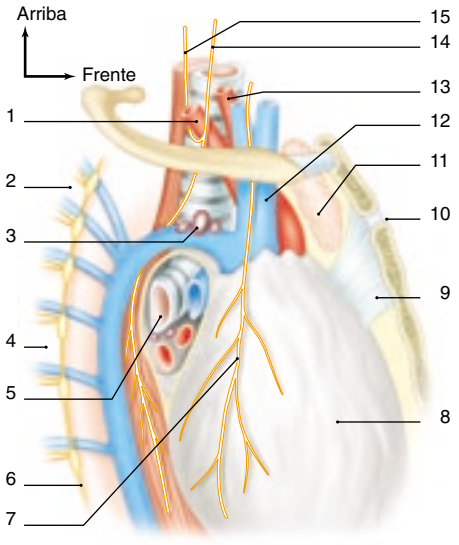

16 *Vista lateral derecha. «Compartimento laterotraqueal derecho de Barety»: ganglios linfáticos. Por abajo, cayado de la vena ácigos; por arriba, arteria subclavia derecha; por delante, vena cava superior y tronco venoso braquiocefálico derecho y medialmente, tráquea torácica. 1. arteria subclavia derecha; 2. T2; 3. ganglios linfáticos; 4. T5; 5. bronquio principal derecho; 6. cadena simpática lateravertebral derecha; 7. nervio frénico derecho sobre la cara lateral del atrio derecho; 8. pericardio; 9. ligamento esternopericárdico superior; 10. ángulo esternal; 11. vestigios tímicos; 12. vena cava superior; 13. arteria carótida común derecha; 14. X par derecho; 15. nervio laríngeo inferior derecho.*

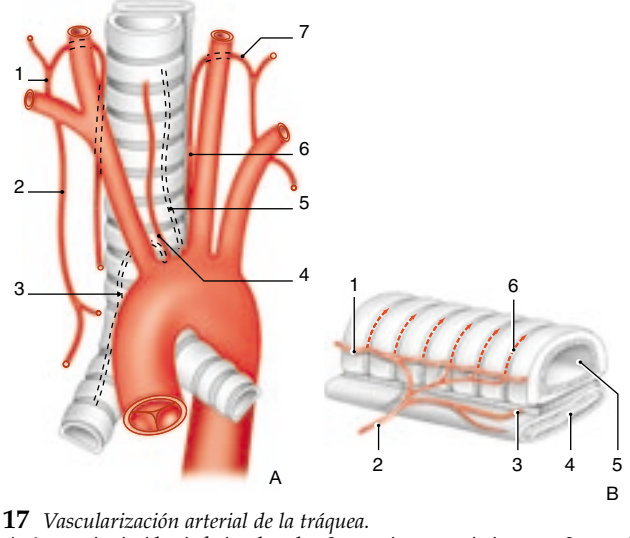

17 *Vascularización arterial de la tráquea.*
A. 1. arteria tiroidea inferior derecha; 2. arteria mamaria interna; 3. arteria bronquial derecha (retrobronquial); 4. arteria tiroidea media de Neubauer; 5. arteria traqueoesofágica ascendente de Demel; 6 arteria traqueoesofágica descendente de Haller; 7. arteria tiroidea inferior izquierda.
B. Microvascularización traqueal (según Salassa et al, 1977). 1. arteria longitudinal lateral; 2. arteria traqueoesofágica; 3. arteria traqueal secundaria; 4. esófago; 5. tráquea; 6. arteria intercartilaginosa transversa.

Las arterias de la porción torácica son más variables. Provienen especialmente de las arterias tímicas y de la arteria bronquial derecha, retrobronquial, destinadas también a la bifurcación traqueal. Contribuyen también a la vascularización, la arteria tiroidea media de Neubauer, sobre la cara anterior de la tráquea, y la arteria traqueoesofágica anterior de Demel, también de origen aórtico, que se sitúa entre el esófago y la tráquea torácica. La arteria mamaria interna originaria de la arteria subclavia se distribuye por la parte laterotraqueal inferior a través de tres o cuatro ramas escalonadas. Es importante considerar al conjunto de las arterias colaterales de la aorta que vascularizan la bifurcación traqueal en razón de las implicaciones quirúrgicas durante los trasplantes pulmonares [2, 10].

La microvascularización arterial traqueal constituye, tanto a la derecha como a la izquierda, arcos anastomóticos laterotraqueales. Por lo tanto, las arterias traqueales no son de tipo terminal. En los espacios intercartilaginosos existen arterias intercartilaginosas transversas, que se anastomosan, a ambos lados de la línea media, con los arcos laterales. Las arteriolas constituyen un rico plexo capilar submucoso [12, 23].

VENAS DE LA TRÁQUEA

Nacen a partir de un plexo submucoso denso.

Las venas de la porción cervical de la tráquea son numerosas, de pequeño calibre y desembocan en las venas esofágicas y las venas tiroideas inferiores.

Las venas de la porción torácica desembocan en las venas esofágicas, y llegan al sistema de la cava inferior [24].

LINFÁTICOS DE LA TRÁQUEA

En la porción cervical, éstos se dirigen por detrás y lateralmente, para alcanzar los ganglios linfáticos que están escalonados sobre las partes laterales de la tráquea y del esófago. Son los «ganglios linfáticos recurrenciales», en relación con el nervio recurrente o nervio laríngeo inferior. Son de pequeño tamaño, entre tres y seis y alcanzan más abajo los ganglios linfáticos traqueobronquiales. Se hipertrofian y degeneran al mismo tiempo que estos últimos, pudiendo ser responsables de una parálisis recurrencial [20].

Los vasos linfáticos de la porción torácica se dirigen hacia los ganglios linfáticos laterotraqueoesofágicos. Los ganglios linfáticos traqueobronquiales constituyen el grupo más importante del mediastino: se sitúan alrededor de la bifurcación traqueal para continuar luego alrededor de ambos bronquios principales. Por arriba, están en continuidad con los ganglios linfáticos recurrenciales, los ganglios linfáticos de la cadena yugulocarotídea y los ganglios linfáticos del hueco supraclavicular. Por delante están conectados con los ganglios linfáticos torácicos internos, y por detrás con los nódulos linfáticos aorticoesofágicos. Se describen entre estos ganglios linfáticos traqueobronquiales varios subgrupos:

— dos subgrupos interbronquiales pertenecientes a los hilios pulmonares derecho e izquierdo;

— el subgrupo pretraqueobronquial derecho está situado en el ángulo de la tráquea con el bronquio principal derecho y entra en relación hacia adelante con la vena cava superior, hacia adentro con el eje traqueal, hacia atrás con el nervio vago derecho y lateralmente con el cayado de la vena ácigos mayor y la pleura mediastinal (compartimento laterotraqueal derecho de Barety);

— el subgrupo pretraqueobronquial izquierdo se sitúa en el ángulo de la tráquea con el bronquio principal izquierdo. Por delante y se relaciona, por arriba, con el cayado de la aorta, el nervio vago izquierdo y el origen de la arteria carótida común izquierda; por dentro, con el eje traqueal y por detrás con el borde izquierdo del esófago y el nervio laríngeo inferior izquierdo;

— el subgrupo intertraqueobronquial de Barety se coloca bajo la bifurcación traqueal, en el«espacio subcarínico». Se relaciona anteriormente con la cara posterior del pericardio del atrio izquierdo, por detrás con el plexo pulmonar simpático, la cara anterior del esófago y la aorta [5, 22].

Inervación de la tráquea

La tráquea depende del sistema simpático (cadena simpática torácica) y parasimpático (nervio vago) que provoca una acción motora destinada al músculo traqueal, sensitiva para el conjunto de la pared y secretora para las glándulas traqueales.

De hecho, la inervación traqueal se integra en el conjunto de la inervación que participa en la función ventilatoria: el árbol traqueobronquial posee una musculatura lisa de control involuntario, que modula el flujo aéreo (en relación con la abertura automática de la glotis) asociada a la musculatura estriada toracoabdominal y cervical de control voluntario.

La inervación vegetativa sensitiva periférica se origina en los mecanorreceptores (reflejo de Hering-Breuer de alternancia inspiración-espiración) de la bifurcación traqueal, el árbol bronquial y los hilios pulmonares. Participan igualmente los quimiorreceptores (corpúsculos carotídeos y aórticos, área postrema). La inervación vegetativa motora periférica es de tipo parasimpático (vagal) y asegura la tonicidad traqueobronquial. La existencia de una participación ortosimpática traqueobronquiodilatadora en el hombre, es discutida. Los centros vegetativos eferentes ortosimpáticos espinales están en el tracto intermedio lateral de la médula entre D2 y D6; los centros parasimpáticos están en el núcleo cardioneumoentérico del vago (nervio motor dorsal del vago en el piso del cuarto ventrículo). Los centros que reciben las aferencias están situados en el núcleo solitario del nervio vago. Por último, los centros donde se origina el automatismo respiratorio se sitúan en la formación reticular del tronco cerebral.

El reflejo de la tos permite evitar la obstrucción traqueobronquial endógena (secreción) o exógena (cuerpo extraño). Es desencadenado por estimulaciones mecánicas y químicas de la mucosa [3, 6].

Exploración radiológica y endoscópica

Las imágenes radiológicas (*figs. 18 A, B y C*) de la tráquea comprenden la radiografía simple, la tomografía computadorizada (TC), la resonancia magnética (RM) y la reconstrucción tridimensional, que abre posibilidades de modelización virtual [4, 9].

La endoscopia (*figs. 19 A y B*) permite observar a través de un fibroscopio flexible o una óptica rígida panorámica la mucosa traqueal blanca rosácea, levantada por los anillos cartilaginosos, con relieves sucesivos transversales. La forma de la luz traqueal es variable según el ciclo respiratorio pero también según los individuos. Ha sido bien descrita por Mac Kenzie [16]. Estos datos son útiles en las intubaciones traqueales, la *jet-ventilation* o la extracción de cuerpos extraños respiratorios. Se aprecia un cierto número de huellas endoluminales: la depresión del tronco arterial braquiocefálico por delante; la huella pulsátil sobre el lado izquierdo del cayado aórtico, que desvía la tráquea hacia la derecha en el niño pequeño y puede, incluso, comprimirla y requerir una aortopexia quirúrgica [17]. La carina, de color marfil, marca la bifurcación traqueal y el nacimiento de los bronquios principales divergentes y asimétricos. El bronquio principal derecho parece continuar el eje traqueal.

Vías de acceso traqueal

ACCESO DE LA TRÁQUEA CERVICAL

La incisión cutánea cervical anterior más común es horizontal, arciforme y de concavidad superior, lo más baja posible, con la cabeza del paciente en hiperextensión.

La traqueotomía es la abertura temporal de las vías aéreas a nivel de la tráquea cervical. Junto con la intubación laringotraqueal, constituye el tratamiento de la insuficiencia respiratoria aguda. La incisión traqueal forma una ventana con charnela inferior, una I vertical o una H horizontal, incluso una simple abertura horizontal intercartilaginosa.

ACCESO A LA TRÁQUEA TORÁCICA

La cervicoesternotomía mediana vertical permite un acceso anterior a toda la tráquea en su segmento cervical y torácico.

La toracotomía lateral derecha es preferible a la toracotomía izquierda en razón de la presencia de la aorta en el lado izquierdo [20].

Organogénesis traqueal

El desarrollo del sistema laringotraqueal comienza durante la cuarta semana intrauterina (26-27 días): la «hendidura laringotraqueal» aparece sobre la cara ventral de la parte caudal de la faringe primitiva, por debajo del cuarto par de arcos faríngeos. El endodermo que tapiza esta hendidura da origen al epitelio y las glándulas de la laringe, de la tráquea y de los bronquios. El tejido conjuntivo (cartílago, fibras musculares lisas, etc.) proviene del mesoblasto que circunda a la faringe primitiva. Al término de la cuarta semana, la hendidura ha constituido un divertículo laringotraqueal, ampliado en su extremo a modo de brote pulmonar. Un septo traqueoesofágico separa la estructura aérea por delante, de la estructura digestiva por detrás. Al principio de la quinta semana intrauterina, la bifurcación traqueal ya existe. A la 10ª semana, el mesoblasto se ha condensado alrededor del divertículo laringotraqueal primitivo formando los anillos cartilaginosos abiertos por detrás y el músculo traqueal. A la 11ª semana, las glándulas son perfectamente identificables [19].

Una comunicación anómala entre la tráquea y el esófago constituye una fístula traqueoesofágica que afecta especialmente a los varones (1/2 500 nacimientos). En más del 85 % de los casos, estas fístulas se asocian a una atresia del esófago. Por lo general, el abdomen se distiende rápidamente a causa de un estómago lleno de aire, en razón de la comunicación del extremo inferior del esófago con la bifurcación traqueal. Una estenosis congénita de la tráquea o una atresia traqueal es una anomalía rara, frecuentemente asociada a una fístula traqueoesofágica. Un divertículo traqueal congénito forma un quiste paratraqueal (quiste broncogénico) o a veces termina en tejido pulmonar formando un «lobo traqueal» del pulmón.

Las anomalías vasculares congénitas del sistema de los arcos aórticos (3 % de la población) pueden causar de compresión traqueoesofágica (estridor, tos, disfagia, etc.): el desdoblamiento del cuarto arco produce un doble cayado aórtico, que forma un anillo completo alrededor del eje traqueoesofágico; una arteria pulmonar izquierda (sexto arco) intertraqueoesofágica comprime la cara posterior de la tráquea torácica y la cara ventral del esófago; un tronco arterial braquiocefálico que nace a la izquierda determina una compresión traqueal anterior grave, que puede requerir de una aortopexia [17].

Fisiología de la tráquea

La tráquea no es un conducto inerte. Por su estructura fibroelástica y su topografía cervicotorácica, es la única vía de paso del aire hacia los alvéolos pulmonares (hematosis), que modula con la laringe, la presión subglótica (ciclo respiratorio-esfuerzo con glotis cerrada): es la función aérea de la tráquea. Por su revestimiento mucoso ciliado, permite la evacuación de las secreciones hacia la laringe, espontáneamante o durante el reflejo de la tos: es la función de drenaje de la tráquea. Por la presencia de masas linfoides parietales, participa en la defensa específica de las vías respiratorias: es la función inmunitaria de la tráquea.

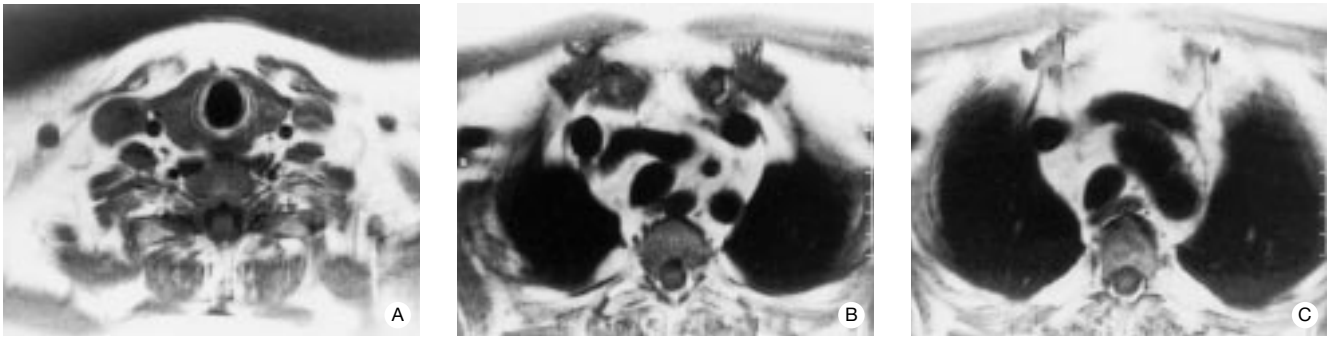

18 *Resonancia magnética (RM). A. Corte horizontal en C6. B. Corte horizontal en D3. C. Corte horizontal en D4.*

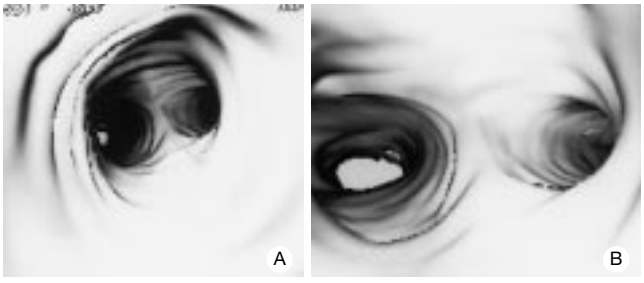

19 *Endoscopia virtual de la tráquea (tomografía computadorizada 3D). A. Luz traqueal. B. Carina y bifurcación bronquial.*

FUNCIÓN AÉREA Y BIOMECÁNICA

La tráquea es un conducto permeable al aire durante todo el ciclo respiratorio. De hecho, la circulación del aire endoluminal es la que permite a la vez la hematosis sanguínea y la fonación.

Circulación aérea en las vías respiratorias

Está ilustrada por la experiencia de Funck: el fondo de un frasco se reemplaza por una membrana elástica impermeable; un globo comunica con el exterior a través de un tubo que atraviesa el tapón del frasco. Se puede entonces inflar o desinflar este globo con solo movilizar el fondo elástico. Efectivamente, la tracción de la membrana elástica aumenta la capacidad total del frasco con un volumen suplementario igual a V, al disminuir la presión del interior del recipiente. La presión atmosférica resulta entonces superior a la presión interna. Una cantidad de aire, cuyo volumen es exactamente igual al volumen V, penetra por el tubo e infla el globo, lo que constituye el mecanismo de la inspiración.

Inversamente, si se suelta la membrana elástica la capacidad del frasco disminuye el mismo valor V, lo que aumenta la presión del interior del recipiente. El aire que se encontraba en el globo será expulsado a través del tubo: es el mecanismo de la espiración. Así, la respiración se basa en el aumento o la disminución del volumen de la cavidad torácica: en el tórax, la membrana elástica está representada por el diafragma, el tubo vertical por la tráquea y el globo por los pulmones [9].

De todos modos, la tráquea no puede compararse a un tubo rígido. Pertenece de hecho al sistema respiratorio «pasivo» (junto con los pulmones y la pared torácica) y por ello sufre las variaciones de presión producidas, durante el ciclo respiratorio, por el sistema respiratorio «activo» (músculos ventilatorios). Así, el diámetro de la tráquea torácica disminuye el 50 % en la espiración, cuando el volumen pulmonar pasa de la capacidad pulmonar total (fin de la inspiración), al volumen residual (fin de la espiración). La tráquea se deforma, su pared posterior musculofibrosa se convierte en convexa hacia adelante. El diámetro de la tráquea cervical, no incluida en el parénquima pulmonar, aumenta otro tanto [4, 5]. Durante la inspiración, el fenómeno se invierte: el diámetro de la tráquea torácica aumenta y se redondea, el diámetro de la tráquea cervical disminuye y se incurva hacia atrás. La tráquea torácica depende de la presión pleural que, durante la inspiración, es inferior a la presión endoluminal.

En patología, estas variaciones de diámetro traqueal explican la mayor alteración de la espiración que de la inspiración en tumores que disminuyen el diámetro traqueal torácico [3]. Así, se observa que en las lesiones endotraqueales que disminuyen el diámetro, los dos tiempos ventilatorios están alterados por igual. Por el contrario, una compresión extrínseca provoca una alteración predominante de la inspiración si es extratorácica (tráquea cervical) y de la espiración si es intratorácica (tráquea torácica) (*fig. 20*) [12].

Tráquea y fonación

La fonación requiere la intervención de varios órganos:

— el aparato respiratorio determina la dinámica aérea (pulmones, tráquea) y del órgano vibratorio (laringe);

— el conjunto faringobuconasal constituye los resonadores.

Durante la fonación, se observan importantes modificaciones del funcionamiento del aparato respiratorio [19]:

— los volúmenes de aire movilizados son más importantes que durante la respiración en reposo;

— el ritmo respiratorio presenta en reposo una espiración apenas más larga que la inspiración, esta espiración, se alarga notablemente pues corresponde al tiempo fonatorio: la voz es una espiración sonora;

— existe un aumento de las presiones espiratorias en las vías aéreas. Efectivamente, durante la fonación, el afrontamiento de las cuerdas vocales crea un obstáculo que aumenta la presión subglótica. Ésta es de:

— 10 cm de agua en la conversación tranquila (30 db);

— 60 cm de agua en el canto de salón (60 db);

— 100 cm de agua en el grito de llamada (70 db);

— 160 cm de agua en un mitin (80 db).

Esta presión subglótica es responsable de la intensidad del sonido emitido [10].

Tráquea y deglución

Se distinguen tres tiempos en la deglución: el tiempo labiobucal, el tiempo faríngeo y el tiempo esofágico. Durante el segundo tiempo faríngeo ascienden la faringolaringe y la tráquea por contracción de los músculos elevadores de la laringe (geniohioideos, milohioideos, digástrico, estilohioideo) [19]. Una traqueotomía con fijación traqueal al plano cutáneo perturba esta mecánica.

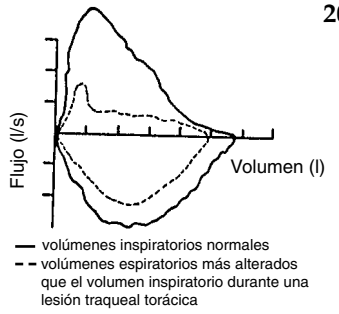

20 *Curva de volumen respiratorio.*

FUNCIÓN AÉREA Y CONTROL NEUROLÓGICO

El músculo traqueal está constituido por fibras musculares lisas. Funciona bajo el control de los sistemas nerviosos simpático y parasimpático [4, 5].

Vías aferentes sensitivas

La inervación sensitiva de la tráquea depende del nervio vago (parasimpático) que transmite influjos procedentes de dos tipos de receptores traqueales (receptores polimodales y mecanorreceptores) hasta los centros bulbares (núcleo solitario del nervio vago).

Mecanorreceptores

Son receptores de adaptación lenta (persistencia de la actividad mientras el estímulo sea mantenido), situados en el músculo traqueal y estimulados por el estiramiento de éste. Su estímulo permite una dilatación traqueal por inhibición de la vía motora parasimpática colinérgica.

Receptores polimodales

Se trata de receptores de adaptación rápida (descarga rápida, pero sin mantener la actividad cuando el estímulo persiste). Su estímulo induce una contracción muscular refleja. Se distinguen dos categorías:

— las fibras B o receptores de la irritación. Son fibras de pequeño calibre amielínicas situadas en el epitelio traqueal, bronquial y bronquiolar. Las estimulaciones son mecánicas (por ejemplo la intubación), químicas (tabaco) y térmicas (el aire frío y seco) ;

— las fibras C son las más numerosas; también son fibras de pequeño calibre amielínicas, situadas en el músculo traqueal. Estos receptores químicos son estimulados por la presencia de CO_2. Estas fibras B y C también transmiten la nocicepción a otros territorios (piel, músculos).

Estas vías sensitivas intervienen en el reflejo pulmonar de Hering-Breuer, responsable del ciclo respiratorio: el centro inspiratorio bulbar es activado por el aumento del nivel sanguíneo de CO_2 y de iones H+. El centro nervioso espiratorio (núcleo solitario del X) es estimulado por receptores traqueobronquiales, sensibles al estiramiento, a través de fibras aferentes vagales. La estimulación de este centro espiratorio inhibe las neuronas del centro inspiratorio. Por lo tanto, la espiración es un fenómeno pasivo [9].

Las vías sensitivas originan el reflejo tusígeno. La tos consta de tres tiempos :

— una inspiración profunda preparatoria que hace penetrar en las vías respiratorias y los alvéolos la mayoría del volumen de reserva inspiratoria, o sea 2,5 l;

— la tensión, que comprende dos factores, el cierre de la glotis y la contracción de los músculos espiratorios (intercostales y abdominales). La presión intratorácica aumenta considerablemente;

— la expulsión. Mientras que los músculos espiratorios permanecen contraídos, la glotis se abre bruscamente, expulsando aire bajo presión, cargado de partículas irritativas, a una velocidad de 160 km/h.

La tos funciona según un arco reflejo: un estímulo irritativo activa los receptores polimodales traqueales que envían influjos a los centros bulbares a través del nervio vago. Las neuronas motoras efectoras (nervios laríngeos, nervio vago, nervios intercostales y abdominales) desencadenan la serie de eventos descritos anteriormente [4, 9].

Vías eferentes motoras

Mecanismos colinérgicos

Estas vías eferentes motoras nacen en el núcleo cardioneumoentérico del nervio vago (o núcleo motor dorsal del X par). Discurren por el nervio vago que se dirige hasta los órganos diana. El neurotransmisor es la acetilcolina, que se fija sobre receptores postsinápticos muscarínicos que se encuentran sobre todo a nivel de las vías aéreas centrales (tráquea y bronquios primarios). Este sistema colinérgico es el responsable principal del tono muscular de base de la tráquea. Aumenta también la secreción de moco por parte de las glándulas submucosas.

Mecanismos adrenérgicos

Los nervios simpáticos pulmonares que secretan noradrenalina, no parecen desempeñar un papel fisiológico traqueobronquiodilatador en el hombre.

En contrapartida, la adrenalina secretada por la porción medular de la glándula suprarrenal, se fija sobre receptores ß2 musculares, responsables de una dilatación de los músculos traqueales.

Mecanismos no adrenérgicos, no colinérgicos (NANC)

El *sistema NANC excitador*. La estimulación de las fibras C (receptores polimodales sensibles al CO2) puede acarrear la liberación de péptidos broncoconstrictores: la sustancia P y la neuroquinina A.

El *sistema NANC inhibidor*. El efecto es una relajación muscular. Las vías nerviosas utilizadas son de tipo parasimpático, responsables de una liberación de neuropéptidos cercanos al péptido digestivo vasointestinal (VIP) [4].

FUNCIÓN DE DRENAJE Y APARATO MUCOCILIAR

Existe a nivel de la tráquea un epitelio seudoestratificado y ciliado con secreción de moco por las células caliciformes epiteliales y las glándulas coriónicas. Este moco presenta dos fases de estado:

— una fase sol, muy fluida, en la cual se mueven los cilios de las células epiteliales;

— una fase gel, viscoélastica, situada en la parte apical de los cilios.

Los cilios de las células epiteliales poseen un citoesqueleto que permite su movilidad. Este citoesqueleto se compone de microtúbulos [12].

Microtúbulos

Son cilindros huecos formados de tubulinas y de proteínas que se asocian para formar un protofilamento. La asociación de 13 protofilamentos constituirá un microtúbulo.

Estructura de un cilio

Es una excrecencia del citoplasma celular que posee un citoesqueleto (microtúbulos) responsable de su movilidad. El

propio citoesqueleto ciliar se encuentra unido al citoesqueleto celular con el que existen intercambios permanentes: los microtúbulos así como los otros filamentos del citoesqueleto son estructuras dinámicas en continua renovación gracias a fenómenos de polimerización-despolimerización de las proteínas constitutivas de este citoesqueleto. Un cilio está constituido por nueve pares de microtúbulos comprendiendo cada uno de ellos un microtúbulo A completo y un microtúbulo B incompleto (diez protofilamentos) (*fig. 21*). Los pares están ligados entre ellos por brazos de dineína internos y externos que emergen a intervalos regulares de cada microtúbulo A. La dineína es una proteína que posee un zona de hidrólisis del adenosintrifosfato (ATP). Existen también dos microtúbulos centrales unidos a los microtúbulos periféricos por brazos radiales. Esta parte central controla la forma del movimiento pulsátil del cilio.

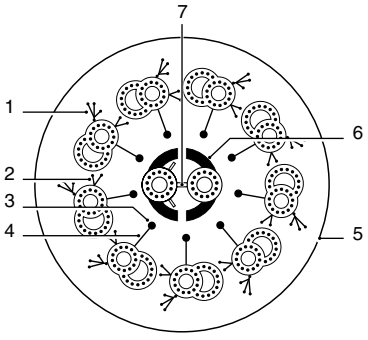

21 *Estructura del axonema del cilio.*
1. brazo externo de dineína; 2. brazo interno de dineína; 3. cabeza radial; 4. brazo radial; 5. membrana plasmática; 6. vaina interna; 7. puente que reúne los dos microtúbulos centrales.

Movimiento ciliar

En presencia de ATP, éste se fija sobre la dineína y se hidroliza. Esta alternancia de fijación y de hidrólisis provocará la formación y ruptura sucesiva de los puentes de dineína. Así, los brazos de dineína anclados al microtúbulo A de un par empujarán el microtúbulo B del par adyacente hacia el extremo del cilio. Entonces, éste se incurva.

Además, los nueve pares no funcionan al mismo tiempo: la primera mitad de la dineína de los pares actúa durante el movimiento de empuje, la segunda mitad actúa durante el movimiento de retorno.

Estos cilios baten hacia la parte proximal de las vías aéreas, eliminando las partículas inhaladas, encerradas en la fase gel del moco, que se desliza sobre la fase sol, a la manera de un cinta transportadora. El aclaramiento mucociliar así definido, se efectúa a una velocidad de 1 cm/min y permite eliminar partículas de un diámetro superior a 10 µm hacia la faringe, donde serán deglutidas o expectoradas. Este aclaramiento mucociliar asegura una defensa mecánica inespecífica de las vías aéreas principales. Nótese que este moco asegura la humidificación permanente del aire traqueal.

Existen patologías relacionadas con las anomalías de este sistema mucociliar. Así, el síndrome de Kartagener es una patología congénita que asocia infecciones sinusales y pulmonares recidivantes, dextrocardia o situs inversus y esterilidad. Este síndrome se debe a anomalías estructurales de los cilios (ausencia de brazos de dineína internos o externos, ausencia de puentes radiales, ausencia de pares centrales del axón del cilio), que se traduce en una discinesia ciliar responsable, entre otros factores, de una obstrucción bronquial con sobreinfecciones múltiples y bronquiectasias [16].

La mucoviscidosis es una enfermedad genética caracterizada por una disfunción de las glándulas exocrinas. Desde el punto de vista respiratorio, se nota una anomalía de los canales iónicos epiteliales responsables de una deshidratación del moco con obstrucción progresiva de las vías aéreas, sobreinfecciones y fibrosis pulmonar [6].

FUNCIÓN INMUNITARIA TRAQUEAL: *BRONCHIAL ASSOCIATED LYMPHOID TISSUE* (BALT)

El BALT está compuesto por el conjunto de los ganglios linfáticos peribronquiales, los acúmulos linfoides de la mucosa y de la submucosa bronquial. Los linfocitos provenientes de allí migran hacia la luz traqueal y constituyen los centinelas del tracto respiratorio. Después del contacto con el antígeno, estos linfocitos maduran (plasmocitos) y secretan esencialmente (70 %) anticuerpos de tipo inmunoglobulina A (IgA).

Estas IgA de secreción permiten el primer contacto antígeno-anticuerpo a nivel del epitelio traqueal. Se encuentran en número muy importante en la tráquea; el número de sus células formadoras disminuye luego a lo largo del árbol respiratorio. Se les atribuyen varias funciones:

— las IgA son bactericidas en presencia de lisozima y de complemento;

— activan la vía alterna del complemento;

— aglutinan los virus (influenza, adenovirus), las bacterias con puerta de entrada respiratoria o las toxinas. Sobre todo, impiden su adherencia a las células epiteliales y por lo tanto, su penetración.

Se encuentran otras Ig a nivel de la tráquea. Si a pesar de la IgA el antígeno agresor atraviesa la membrana basal, las IgM, IgG e IgE, formadas localmente (BALT) o transportadas por la circulación, intervienen en la defensa mucosa o submucosa. Debe notarse que las IgE son producidas de forma exclusiva a nivel de las mucosas respiratorias y digestivas.

Por último, existe también una inmunidad celular de la mucosa traqueal. Se encuentran así, macrófagos y linfocitos en acúmulos foliculares responsables de las inmunizaciones locales.

Los neutrófilos permiten la fagocitosis de las bacterias.

Los mastocitos contienen mediadores vasoactivos. Su desgranulación desencadenada por la activación de las IgE liberará estos mediadores, responsables de broncoespasmos y reacciones inflamatorias. Este sistema IgE-mastocito aparece como una modalidad de respuesta a la inhalación antigénica: el broncospasmo y la inflamación limitarían el acceso de los antígenos al pulmón profundo.

Los eosinófilos intervienen en la defensa antiparasitaria y poseen propiedades citotóxicas (granulaciones acidófilas) [2].

Cualquier referencia a este artículo debe incluir la mención del artículo original: Prades JM et Chardon S. Anatomie et physiologie de la trachée. Encycl Méd Chir (Editions Scientifiques et Médicales Elsevier SAS, Paris, tous droits réservés), Oto-rhino-laryngologie, 20-754-A-10, 1999, 10 p.

Bibliografía

[1] Association des enseignants d'immunologie des universités de langue française (ASSIM). Immunologie clinique. Paris : Medsi/McGraw-Hill,1990 : 265-282

[2] Baer GA, Terho M, Tiensuu T. Morphologic study of the adult trachea at the 7th and 12th ring. A study on specimens from 205 autopsies. *Surg Radiol Anat* 1987 ; 9 : 169-172

[3] Bossy J, Godlewski G, Sambuc P. Bases nerveuses des fonctions vitales. In : Chevrel JP éd. Neuroanatomie. Anatomie clinique. Paris : Springer-Verlag, 1990 ; tome 4 : 427-429

[4] Buthiau D, Antoine E, Piette JC, Nizri D, Baldeyrou P, Khayat D. Virtual tracheo-bronchial endoscopy : educational and diagnostic value. *Surg Radiol Anat* 1996 ; 18 : 125-131

[5] Caplan I. Anatomical review of the lymph nodes of the human mediastinum. *Surg Radiol Anat* 1990 ; 12 : 9-18

[6] Chevrel JP. La trachée. In : Chevrel JP éd. Le tronc. Anatomie clinique. Paris : Springer-Verlag, 1994 ; tome 2 : 203-217

[7] Colten HR. Mucoviscidose. In : Wilson JD éd. Harrison Principes de médecine interne. Paris : Médecine-sciences Flammarion, 1995 : 1072-1074

[8] Drew Miller R, Hyatt E, Robert. Evaluation of obstructing lesion of the trachea and larynx by flow-volume loops. *Am Rev Respir Dis* 1973 ; 108 : 475-481

[9] Giovanni A, Nazarian B, Sudre-Levillain I, Zanaret M, Moulin G. Modélisation géométrique et endoscopie virtuelle de la lumière laryngo-trachéale à partir de données tomodensitométriques : premières applications aux pathologies laryngo-trachéales chez l'enfant. *Rev Laryngol Otol Rhinol* 1998 ; 119 : 341-346

[10] Grillo HC. Tracheal blood supply. *Ann Thorac Surg* 1977 ; 24 : 99

[11] Guenard H. Physiologie humaine. Paris : Pradel, 1996 : 325-375

[12] Guerrier Y, Andrea M. Microvascularisation de la muqueuse laryngée et trachéale. *Ann Otolaryngol Chir Cervicofac* 1980 ; 97 : 409-421

[13] Guyton. Précis de physiologie médicale. Padoue : Piccin, 1996 : 393-403

[14] Kapandji IA. Physiologie articulaire. Tronc et rachis. Paris : Maloine, 152-164

[15] Le Huche, Allali. Anatomie et physiologie des organes de la voix et de la parole. Paris : Masson, 1984

[16] McKenzie CF, McAslan TC, Shin B, Schellinger D, Helrich M. The shape of the human adult trachea. *Anesthesiology* 1978 ; 49 : 48-50

[17] McLaughlin RB, Wetmore RF, Tauill MA, Gaynor JW, Spray TL. Vascular anomalies causing symptomatic tracheobranchial compression. *Laryngoscope* 1999 ; 109 : 312-319

[18] Mohsenifar Z, Jasper AC, Koerner SK. Physiologic assessment of lung function in patients undergoing laser photoresection of tracheobronchial tumors. *Chest* 1988 ; 93 : 65-69

[19] Moor KL, Persaud TV. The respiratory system. In : The developing human. Clinically oriented embryology. Philadelphia : WB Saunders, 1993 : 226-234

[20] Paturet G. La trachée. In : Traité d'anatomie humaine. Paris : Masson, 1958 ; tome 3

[21] Reynolds Herbert Y, Root Richard K. Bronchectasies et broncholithiase. In : Wilson JD éd. Harrison Principes de médecine interne. Paris : Médecine-sciences Flammarion, 1995 : 1069-1072

[22] Riquet M, Dupont P, Hidden G, Debesse B. Mediastinal lymphatic pathways of the azygos and aortic arches : injection based on segments of the adult lung. *Surg Radiol Anat* 1991 ; 13 : 149-154

[23] Salassa JR, Pearson BW, Payne WS. Gross and microscopical blood supply of the trachea. *Ann Thorax Surg* 1977 ; 24 : 100-107

[24] Testut L, Jacob O. Traité d'anatomie topographique avec applications médico-chirurgicales. Tête, rachis, cou, thorax. Paris : Doin, 1905 ; tome 1 : 593-599

[25] Thomassin JM, Inedjian JM. Anatomie et physiologie de la trachée. *Encycl Méd Chir* (Elsevier, Paris), Oto-rhino-laryngologie, 20-754-A-10, 1990 : 1-8

[26] Uziel A, Guerrier Y. Physiologie des voies aéro-digestives supérieures. Paris : Masson, 1984

[27] Wheater PR, Burkitt GM, Daniels VG. Histologie fonctionnelle. Paris : Medsi. McGraw-Hill, 1987 : 181-184